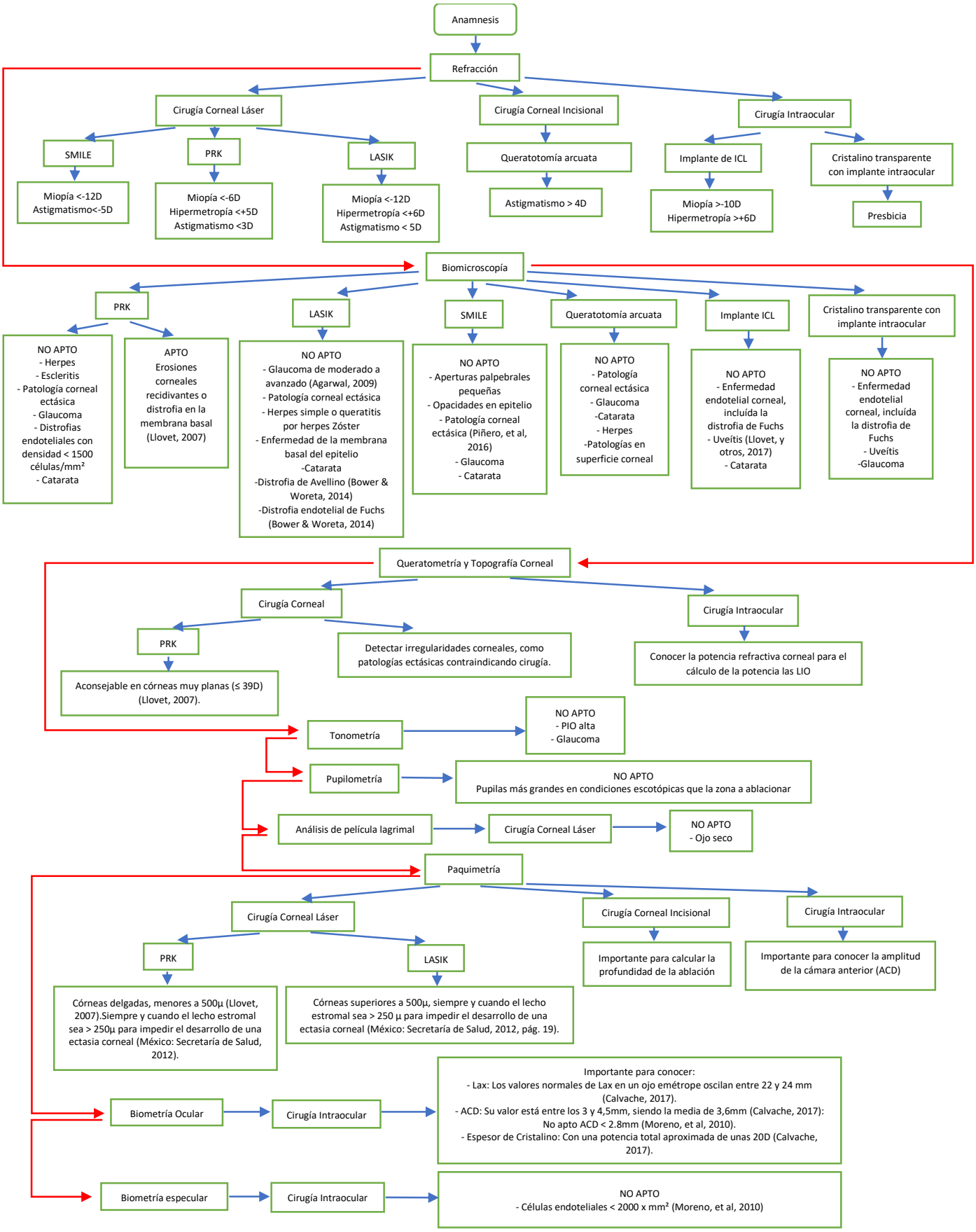
Anamnesis
Refracción
Cirugía Corneal Láser
Cirugía Corneal Incisional
Cirugía Intraocular
SMILE
Miopía <-12D
Astigmatismo<-5D
PRK
Miopía <-6D
Hipermetropía <+5D
Astigmatismo <3D
LASIK
Miopía <-12D
Hipermetropía <+6D
Astigmatismo < 5D
Queratotomía arcuata
Astigmatismo > 4D
Implante de ICL
Miopía >-10D
Hipermetropía >+6D
Cristalino transparente con implante intraocular
Presbicia
Biomicroscopía
PRK
NO APTO
- Herpes
- Escleritis
- Patología corneal ectásica
- Glaucoma
- Distrofias endoteliales con densidad < 1500 células/mm²
- Catarata
APTO
Erosiones corneales recidivantes o distrofia en la membrana basal (Llovet, 2007)
LASIK
NO APTO
- Glaucoma de moderado a avanzado (Agarwal, 2009)
- Patología corneal ectásica
- Herpes simple o queratitis por herpes Zóster
- Enfermedad de la membrana basal del epitelio
-Catarata
-Distrofia de Avellino (Bower & Woreta, 2014)
-Distrofia endotelial de Fuchs (Bower & Woreta, 2014)
SMILE
NO APTO
- Aperturas palpebrales pequeñas
- Opacidades en epitelio
- Patología corneal ectásica (Piñero, et al, 2016)
- Glaucoma
- Catarata
Queratotomía arcuata
NO APTO
- Patología corneal ectásica
- Glaucoma
-Catarata
- Herpes
-Patologías en superficie corneal
Implante ICL
NO APTO
- Enfermedad endotelial corneal, incluída la distrofia de Fuchs
- Uveítis (Llovet, y otros, 2017)
- Catarata
Cristalino transparente con implante intraocular
NO APTO
- Enfermedad endotelial corneal, incluída la distrofia de Fuchs
- Uveítis
-Glaucoma
Queratometría y Topografía Corneal
Cirugía Corneal
PRK
Aconsejable en córneas muy planas (≤ 39D) (Llovet, 2007).
Detectar irregularidades corneales, como patologías ectásicas contraindicando cirugía.
Cirugía Intraocular
Conocer la potencia refractiva corneal para el cálculo de la potencia las LIO
Tonometría
NO APTO
- PIO alta
- Glaucoma
Pupilometría
NO APTO
Pupilas más grandes en condiciones escotópicas que la zona a ablacionar
Análisis de película lagrimal
Cirugía Corneal Láser
NO APTO
- Ojo seco
Paquimetría
Cirugía Corneal Láser
PRK
Córneas delgadas, menores a 500µ (Llovet, 2007).Siempre y cuando el lecho estromal sea > 250µ para impedir el desarrollo de una ectasia corneal (México: Secretaría de Salud, 2012).
LASIK
Córneas superiores a 500µ, siempre y cuando el lecho estromal sea > 250 µ para impedir el desarrollo de una ectasia corneal (México: Secretaría de Salud, 2012, pág. 19).
Cirugía Corneal Incisional
Importante para calcular la profundidad de la ablación
Cirugía Intraocular
Importante para conocer la amplitud de la cámara anterior (ACD)
Biometría Ocular
Cirugía Intraocular
Importante para conocer:
- Lax: Los valores normales de Lax en un ojo emétrope oscilan entre 22 y 24 mm (Calvache, 2017).
- ACD: Su valor está entre los 3 y 4,5mm, siendo la media de 3,6mm (Calvache, 2017): No apto ACD < 2.8mm (Moreno, et al, 2010).
- Espesor de Cristalino: Con una potencia total aproximada de unas 20D (Calvache, 2017).
Biometría especular
Cirugía Intraocular
NO APTO
- Células endoteliales < 2000 x mm² (Moreno, et al, 2010)